

## Использование низкомолекулярных препаратов связанной гиалуроновой кислоты у спортсменов с болевым синдромом внесуставной локализации

**М.А. Страхов, А.В. Скороглядов, И.М. Костив, Н.В. Чижиков, Д.Э. Санников, И.О. Цукурова**  
 Российский национальный исследовательский медицинский университет имени Н. И. Пирогова,  
 Институт повышения квалификации ФМБА России,  
 Клиническая больница №86 ФМБА России

Болевой синдром суставной локализации является одним из самых частых проявлений остеоартрита, в том числе в молодом возрасте на фоне физических нагрузок в профессиональном спорте. Считается, что у профессиональных спортсменов чрезмерные нагрузки на крупные суставы приводят к развитию раннего артроза в условиях возможных диспластических изменений, неспецифических артритов и хронической травматизации, способствующих развитию воспаления в зоне повторной травмы. (4, 19)

Было замечено, что в ответ на хроническую травматизацию происходят изменения не только в суставах. Достаточно часто локализация болевого синдрома связана с другими тканями, окружающими сустав, в том числе и синовиальной тканью. По данным литературы достаточно часто множественная травматизация приводит к развитию ахиллобурсита в таких видах спорта, как легкая атлетика, многоборье, фигурное катание. В качестве частых локализаций болевого синдрома называются энтезопатии в местах прикрепления сухожилий мышц тазового кольца. Клинические проявления в этом случае трактуются, как хамстринг-синдром и APC-синдром.

**Х**ронические травмы, воспалительный процесс с болевым синдромом часто являются причиной нарушения работоспособности и снижения качества жизни пациентов. (18, 20)

Опыт лечения таких состояний связан с оперативным лечением, направленным на удаление синовиальной оболочки сухожильной части конкретных мышц, декомпрессию сухожилий при туннельных синдромах, вмешательство в местах фиксации сухожилий к кости, направленное на изменение места фиксации, удаление экзостозов. Среди множества консервативных мероприятий в подавляющем большинстве случаев проводится ударно-волновая терапия, физиотерапия направленная на купирование воспалительного и дегенеративного процессов.

Медикаментозная терапия традиционно основана на использовании НПВП, блокирующих передачу болевого импульса за счет действия на синтез простагландина, кортикостероидов, препаратов влияющих на цитокины, опиоидов и других лекарственных средств (16).

В литературе имеются данные об использовании препаратов гиалуроновой кислоты для введения в суставы и в синовиальные оболочки сухожилий для купирования болевого синдрома внесуставной локализации (4, 12).

Гиалуроновая кислота (ГК) «ответственна» за вязко-эластические свойства синовиальной жидкости, которая выполняет функции lubricанта и «амортизатора». При этом поддержание оптимальных концентраций ГК в синовиальной жидкости предотвращает потерю протеогликанов суставным матриксом, а также инвазию активированных макрофагов в полость сустава. Установлено, что при острых и хронических воспалительных

процессах в суставе размер молекул ГК уменьшается. Так, согласно полученным данным (2, 4) в синовиальной жидкости больных гонартрозом концентрация ГК, гликозаминогликанов и кератан сульфата ниже, чем у здоровых людей. Кроме того, в экспериментах на животных было продемонстрировано, что провоспалительные цитокины, в частности, ИЛ-1 и ФНО- $\alpha$ , стимулируют экспрессию гиалуронан-синтетазы, приводящей к фрагментации ГК и прогрессированию деструктивных изменений хряща.

В то же время введение в пораженный сустав экзогенного гиалуроната может способствовать повышению синтеза эндогенной ГК, что было установлено в опытах по культивированию синовиальных фибробластов, полученных от больных остеоартрозом коленных суставов. Вновь синтезируемая ГК в синовиальной жидкости связывается с хондроцитами посредством CD44-подобных рецепторов. При подавлении экспрессии CD44 наблюдается снижение концентрации протеогликанов в хряще, в то время как стимуляция этого процесса вызывает увеличение пролиферативной активности хондроцитов.

Клиническая эффективность внутрисуставного введения ГК при гонартрозе продемонстрирована в многоцентровых контролируемых исследованиях. В частности, было показано, что при внутрисуставном введении ГК больные гонартрозом отмечали значительное уменьшение болей в коленном суставе, при этом положительный эффект сохранялся более 6 месяцев. По полученным данным (9), клиническая эффективность внутрисуставных инъекций ГК коррелировала с тяжестью структурных изменений при остеоартрозе коленных суставов: более высокая наблюдалась у больных

с меньшей тяжестью поражения, низкая – у пациентов с наличием суставного выпота на момент включения в исследование.

**В нескольких клинических исследованиях было проведено изучение структурно модифицирующего эффекта ГК. В частности, по данным ряда авторов (7) изучавших артроскопическую картину коленного сустава до и через 1 год после начала терапии препаратами ГК, отмечалась более низкая степень структурных повреждений суставного хряща по сравнению с контрольной группой; в ходе лечения у пациентов отмечено улучшение качества жизни и снижение потребности в НПВП. На фоне применения ГК было продемонстрировано снижение потребности во внутрисуставных инъекциях кортикостероидов в течение одного года наблюдения (3). С учетом того, что даже высокомолекулярный экзогенный гиалуронат определяется в синовиальной жидкости не более 10 суток, то, вероятно, существуют какие то физиологические механизмы, обеспечивающие длительный эффект после инъекций препаратов ГК. При этом именно продолжительность достигнутого клинического эффекта предполагает более глубокое, структурное, а не только смазочное воздействие гиалуроновой кислоты на суставной хрящ.**

Механизмы, обеспечивающие уменьшение боли в пораженном суставе после введения ГК, также окончательно не установлены. Согласно точке зрения ряда авторов (1) это может быть связано с воздействием ГК на чувствительные нервные окончания – антиноцицептивный эффект, обусловленный подавлением синтеза простагландина E2 и брадикинина. Одним из возможных механизмов обезболивающего эффекта ГК, согласно опубликованным данным (10), является прямое или опосредованное воздействие ГК на субстанцию Р (семейство нейрокининовых пептидов), с которой связывают развитие боли.

Побочные явления при внутрисуставном введении препаратов ГК развиваются редко – в среднем у 1–13% пациентов и носят, как правило, локальный характер.

Описаны случаи появления кожной сыпи в месте инъекции, зафиксированы отдельные случаи аллергических реакций и анафилактического шока. Доказательств о возможном взаимодействии между применяемой локально ГК и другими лекарственными средствами – НПВП, антикоагулянтами, бета-блокаторами, мочегонными, пероральными сахароснижающими препаратами, транквилизаторами, антидепрессантами в настоящее время нет.

Вместе с тем в литературе имеется много сообщений, свидетельствующих о возможности развития после внутрисуставного введения гиалуроната острого асептического артрита, причем частота таких осложнений существенно варьирует. Местные реакции после инъекций ГК в коленные суставы развивались у 11% пациентов (6). По результатам некоторых исследований (5) острые постинъекционные реакции наблюдались

у 47% обследованных пациентов, при этом 11% больных из-за этого были вынуждены прекратить лечение.

Некоторая противоречивость результатов клинических исследований препаратов ГК, в том числе и частота развития нежелательных явлений, может быть связана с тем, что для их производства используются полисахариды различной молекулярной массы и происхождения. Так, в клинической практике используются препараты ГК с молекулярным весом от 750 кД до 6000 кД. Однако, более важным (9) является техника внутрисуставного введения препарата: при использовании переднего доступа в коленный сустав частота побочных явлений, как правило, выше, чем при введении ГК в сустав боковым доступом. Это можно объяснить тем, что в первом случае иногда препарат вводится не в полость сустава, а параартикулярно (11, 12).

*Цель внутрисуставных инъекций препаратов ГК:*

- ✓ Уменьшение боли;
- ✓ Снижение воспаления;
- ✓ Восстановление биологического равновесия в суставе;
- ✓ Улучшение биомеханики суставов.

Анатомические сложности при инъекциях в отдельные суставы (13).

Не все так просто с точки зрения места введения препаратов ГК. С одной стороны различная анатомия крупных суставов определяет особенности техники внутрисуставных инъекций. *Наиболее часто препараты ГК вводятся в следующие суставы:*

- ✓ Коленный сустав;
- ✓ Плечевой сустав;
- ✓ Голеностопный сустав;
- ✓ Ключично-акромиальный сустав;
- ✓ Тазобедренный сустав;
- ✓ Височно-нижнечелюстной сустав;
- ✓ Мелкие суставы кисти и запястья.

Нужно заметить, что по данным производителей препаратов ГК имеются ограничения на использование препаратов ГК в том, или ином суставе, связанные, в основном, с небольшим количеством клинических испытаний и соответственно с низким уровнем доказательных исследований для определенных локализаций. Большинство клинических исследований ограничивается коленным суставом, и по умолчанию, хороший лекарственный эффект в этой локализации предполагает возможность использования препарата ГК и на других суставах (11, 17).

С другой стороны анатомические сложности при выполнении инъекций в ряд суставов (например, тазобедренный сустав) не могут гарантировать отсутствие параартикулярного введения препаратов ГК. Это имеет принципиальное значение при нарастании молекулярной массы и сложности молекул ГК. Так, например, для препаратов, структурно представленных перекрестными молекулами связанной ГК (cross-linked) нарушением техники является введение препарата мимо полости сустава. Встречающиеся в литературе наблюдения и собственный опыт свидетельствуют о том, что в случаях такого параартикулярного введения может происходить инкапсуляция препарата, или вре-

менное усиление болевого синдрома. В таких случаях рекомендуется для соблюдения более точной техники введения препаратов ГК в сустав, проводить асистенцию ультразвукографией.

В ряде случаев, в литературе встречаются упоминания о намеренном использовании низкомолекулярных препаратов ГК (500–750 кДа) для инъекций во внесуставные локализации. Но речь, в этом случае, идет о таких локализациях, где имеется синовиальная ткань, и гиалуроновая кислота природно вырабатывается для осуществления метаболических процессов. В частности речь идет о синовиальных влагалищах и синовиальных оболочках сухожилий и хроническом воспалении в этой зоне – тендиниты, теносиновиты (12). Публикация Dr Massimo Toffolo позволила нам провести ряд клинических исследований по внесуставному введению препаратов низкомолекулярных препаратов ГК. В качестве выбора был взят препарат Гиалган Фидия с молекулярной массой 500–730(кДа), имеющий более 20 лет клинической практики для различных суставов, минимальные побочные эффекты и высокий доказательный уровень исследований по традиционному внутрисуставному введению. Всего с 1987 по 2010 гг было проведено 84 клинических исследования, пролечены 6,5 млн пациентов. Особенностью использования Гиалгана стала также его регистрация в России, как лекарственного препарата ЛСР – 006134\08 ЛС. Препарат Гиалган в инъекциях применяется при лечении ОА суставов, действуя как симптоматический препарат с медленным развитием действия и возможным структурно-модифицирующим действием. Требуются дальнейшие исследования для оценки прогностических факторов ответа на терапию, разработки оптимального режима терапии, оценки симптоматического эффекта при применении в области других суставов и оценки фармакоэкономических аспектов.

**Информация по препарату.** МН: Натрия гиалуронат, ТН: Гиалган Фидия, Производитель Фидия Фармацеутици С.п.А. (Италия), состав натрия гиалуронат 20 мг, вспомогательные вещества (вода для инъекций, натрия дигидрофосфата дигидрат 0.1 мг, натрия гидрофосфата додекагидрат 1.2 мг, натрия хлорид 17 мг) – 2 мл. Лекарственная форма – раствор для внутрисуставного введения 10 мг/мл. Фармакологическая группа стимулятор репарации тканей.

**Фармакодинамика.** Гиалган Фидия представляет собой стерильный, апиrogenный, вязкий буферный водный раствор фракции натриевой соли гиалуроновой кислоты высокой степени очистки с молекулярной массой от 500 до 730 кДа. Предназначен для уменьшения болевого синдрома и улучшения функции суставов. Улучшает функции суставов и нормализует реологические свойства синовиальной жидкости, активирует процесс восстановления хрящевой ткани.

**Таблица 1. Данные об основных препаратах гиалуроновой кислоты, представленных в России на момент написания статьи в зависимости от молекулярного веса (Да), структуры молекул и сопутствующих добавок**

| Наименование препарата  | Молекулярный вес                     |
|---|--------------------------------------|
| <b>Низкий молекулярный вес</b>                                  |                                      |
| Hyalgan Fidia (Гиалган Фидия)                                   | 500.000 – 730.000                    |
| Suplasyn (Суплазин) / Suplasyn 1-shot (Суплазин 1-Шот)          | 500.000 – 1.000.000                  |
| <b>Средний молекулярный вес</b>                                 |                                      |
| Jointex (Джойнтекс) / Jointex Starter (Джойнтекс Стартер)       | 800.000 – 1.200.000                  |
| Intragel (Интрагель)  | 800.000 – 1.200.000                  |
| Fermathron (Ферматрон) / Fermathron Plus (Ферматрон Плюс)       | 1.000.000                            |
| Ortholure (Ортолур)   | 1.200.000                            |
| Viscoseal (Вискосил)  | 1.200.000                            |
| GO-ON (Гоу-Он)  | 1.400.000                            |
| Ostenil (Остенил) / Ostenil mini (Остенил мини)                 | 1.400.000 – 1.700.000                |
| Synocrom (Синокром) / Synocrom mini (Синокром мини)             | 1.600.000                            |
| ViscoPlus (ВискоПлюс)   | 2.000.000                            |
| Synocrom forte (Синокром Форте)                                 | 2.100.000                            |
| Hyruan Plus (Гируан Плюс), (Hialux /Гиалюкс)                    | 3.000.000                            |
| Гиастат   | 3.000.000                            |
| РусВиск   | 3.500.000                            |
| <b>Высокий молекулярный вес</b>                                 |                                      |
| Viscorneal Ortho (Вискорнеал Орто вискоэластик)                 | 6.000.000                            |
| <b>Препараты с наличием перекрестных молекул (cross-linked)</b> |                                      |
| Durolane (Дьюралан) / Durolane SJ (Дьюралан Эс Джей)            | > 1.000.000 (cross-linked)           |
| Synvisc (Hylan G-F 20)  | 6.000.000 – 7.000.000 (cross-linked) |
| Fermathron S (Ферматрон С)                                      | нет данных (cross-linked)            |
| <b>С активн. сопутствующими добавками</b>                       |                                      |
| Ostenil Plus (Остенил Плюс)                                     | 1.400.000 – 1.700.000 (маннитол)     |

В таблицу включены препараты, имеющие, или имевшие регистрацию и разрешение к применению в России как лекарственные средства или как препараты медицинского назначения, молекулярный вес указывается по данным, опубликованным производителем или данным научной печати.

**Таблица 2. Распределение спортсменов по видам спорта**

| Вид спорта            | Количество спортсменов |
|-----------------------|------------------------|
| Спортивная гимнастика | 2                      |
| Бокс                  | 1                      |
| Вольная борьба        | 1                      |
| Тхэквондо             | 1                      |
| Легкая атлетика       | 4                      |
| Шорт-трек             | 1                      |
| Фигурное катание      | 2                      |

Средний возраст больных составил  $27,2 \pm 8,4$  года

**Таблица 3. Распределение спортсменов в зависимости от нозологической формы заболевания**

| Нозологическая форма  | Кол-во больных |
|---|----------------|
| Адгезивный капсулит плеча. Теносиновит вращательной манжеты плеча                                 | 2              |
| Трохантериит  | 1              |
| Ахиллобурсит  | 4              |
| Пателлит  | 1              |
| АПС синдром   | 1              |
| Теносиновит сгибателей области левого кистевого сустава   | 1              |
| Хронический теносиновит наружных мышц правой голени на фоне регрессирующего контактного дерматита | 1              |
| Хамстринг-синдром   | 1              |

Длительность заболевания составила в среднем  $1,5 \pm 2,3$  года. Среднее значение ИМТ –  $21,9 \pm 2,2$

**Таблица 4. Наличие в группе сопутствующих заболеваний (у 6 больных – 50%)**

| Заболевание              | Число | %   |
|--------------------------|-------|-----|
| Остеоартрит 1–2 ст.      | 4     | 30  |
| Двухсторонняя мастопатия | 1     | 8,3 |
| Контактный дерматит      | 1     | 8,3 |

### Цель работы

Дать анатомическое обоснование техники и оценить клиническую эффективность результатов использования низкомолекулярных препаратов связанной гиалуроновой кислоты для купирования болевого синдрома внесуставных локализаций у лиц молодого возраста, занимающихся профессиональным спортом.

### Задачи

- ✓ Провести анатомическое обоснование техники внесуставного введения низкомолекулярных препаратов связанной гиалуроновой кислоты на примере синовиального влагалища ахиллова сухожилия.

- ✓ Разработать методологию применения низкомолекулярных препаратов связанной гиалуроновой кислоты во внесуставных локализациях на примере синовиального влагалища ахиллова сухожилия.
- ✓ Оценить эффективность применения низкомолекулярных препаратов связанной гиалуроновой кислоты для купирования болевого синдрома во внесуставных локализациях.
- ✓ Оценить качество жизни больных при применении низкомолекулярных препаратов связанной гиалуроновой кислоты.

### Показания

- ✓ Остеоартрит и посттравматические изменения суставов, включая параартикулярную область;
- ✓ Купирование болей и улучшение подвижности тканей;

### Описание группы пациентов

Критерии включения: 12 пациентов обоего пола (6 женщины – 50% и 6 мужчин – 50%), спортсмены – профессионалы, возраст от 14 до 50 лет, с воспалительными процессами внесуставной локализации, с наличием выраженного болевого синдрома с проведенным ранее лечением, направленным на его купирование, и отсутствием улучшения от проведенного ранее лечения.

Продолжительность наблюдения и лечения для всех пациентов составил 3 месяца.

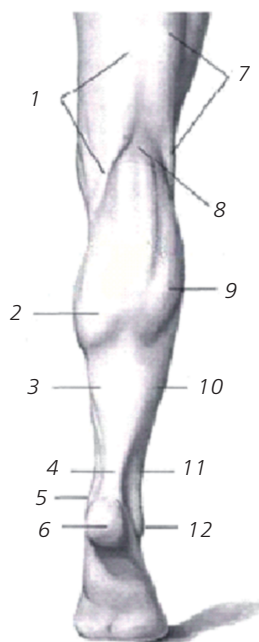
Учитывая, что самая большая группа пациентов (4 человека) имела локализацию болевого синдрома в области синовиального влагалища ахиллова сухожилия, технике введения препарата в эту область было уделено особое внимание. Для ее оптимизации было решено уточнить анатомические особенности и ориентиры синовиального влагалища ахиллова сухожилия. С целью выявления анатомических особенностей проведено препарирование и составление анатомического протокола исследования.

### Анатомический протокол

Область голени ограничена двумя горизонтальными плоскостями: верхней, проходящей через бугристость большеберцовой кости, и нижней, проходящей над основанием обеих лодыжек. Область делится на две – *region cruris anterior* и *region cruris posterior*. Граница между названными областями проходит по внутреннему краю большеберцовой кости (медиально) и борозде, отделяющей малоберцовые мышцы от икроножной мышцы (латерально).

Собственная фасция голени (*Fascia cruris*) на большей части ее протяжения обладает значительной плотностью. От внутренней поверхности ее отходят по направлению к малоберцовой кости прочные пластинки, играющие роль перегородок и крепящиеся к переднему и заднему краям малоберцовой кости. Вместе с обеими костями голени и межкостной перепонкой эти перегородки разграничивают три костно-фиброзные влагалища, или мышечных ложа: переднее, наружное и заднее.





#### Задняя область голени.

1. *M. semimembranosus*
2. *M. gastrocnemius* (*caput mediale*)
3. *M. soleus*
4. *Tendo calcaneus* (*Achillis*)
5. *Malleolus medialis*
6. *Calcaneus*
7. *M. biceps femoris*
8. *Fossa poplitea*
9. *M. gastrocnemius* (*caput laterale*)
10. *M. soleus*
11. *Mm. peronei*
12. *Malleolus lateralis*

Кожа задней области голени более подвижна, чем кожа передней области.

Ахиллово сухожилие, по Н. И. Пирогову, имеет двойное влагалище, причем наружное образовано собственной фасцией голени, а внутреннее, непосредственно прилегающее к сухожилию, как видно на фотографии, напоминает по своему строению синовиальную оболочку и лучше выражено на задней поверхности сухожилия. Под слоем поверхностных сгибателей лежит глубокий листок фасции голени, который дает две пластинки: одна из них покрывает глубокую поверхность *m. soleus*, а другая – заднюю поверхность глубоких сгибателей.

За счет обеих пластинок образуется влагалище заднего сосудисто-нервного пучка голени, состоящего из *vasa tibialia posteriora*, *n. tibialis* и *vasa peronea*. В верхней трети голени, над *arcus m. solei*, задний сосудисто-нервный пучок располагается на фасции, покрывающей подколенную мышцу. Проходя под сухожильной дугой камбаловидной мышцы, сосудисто-нервный пучок располагается на фасции, покрывающей заднюю большеберцовую мышцу и длинный сгибатель пальцев, будучи сзади покрыт рыхлой клетчаткой, прилегающей к задней поверхности камбаловидной мышцы. С появлением хорошо выраженной глубокой фасции, т.е. на уровне начала длинного сгибателя большого пальца, сосудисто-нервный пучок покрывается ею сзади, уходя в глубокое ложе.

Задняя большеберцовая артерия, *a. tibialis posterior*, более крупная, является продолжением *a. poplitea*. Большеберцовый нерв, *n. tibialis*, лежит латерально от артерии. Сначала весь пучок располагается на задней поверхности *m. tibialis posterior*. Затем, по мере смещения этой мышцы и ее сухожилия кпереди, в нижней трети голени сосудисто-нервный пучок располагается уже на *m. flexor digitorum longus*. Малоберцовая артерия, *a. fibularis* (*peronea*), отходит от большеберцовой артерии на границе между верхней и средней третью голени и лежит, как и *a. tibialis posterior*, на задней по-

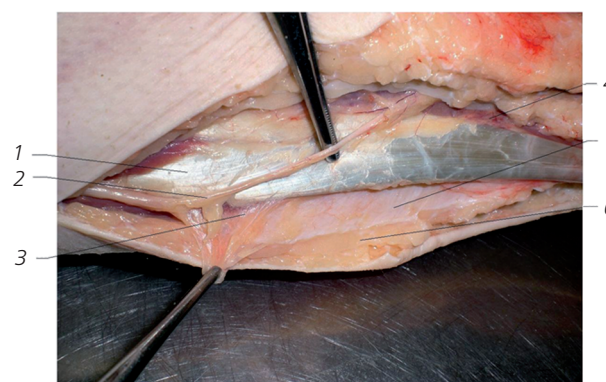
верхности задней большеберцовой мышцы. Затем она направляется косо вниз и латерально и входит в нижний мышечно-малоберцовый канал, *canalis musculofibularis* (*musculoperoneus*) *inferior*. Передней стенкой этого канала является *m. tibialis posterior*, латеральной – *fibula*, задней – *m. flexor hallucis longus*. На границе средней и нижней трети голени малоберцовая артерия выходит из канала у нижненаружного края длинного сгибателя большого пальца и идет вдоль латерального края кости, прикрытая глубоким и поверхностным листками фасции голени. В нижней трети голени *a. fibularis* отдает две важные для развития коллатерального кровообращения ветви: *r. communicans* и *r. perforans*. Первая из них анастомозирует с задней большеберцовой артерией, вторая – с передней большеберцовой артерией, проникая в переднее ложе голени через отверстие в межкостной перепонке.

При отсутствии или недоразвитии *a. dorsalis pedis* эта ветвь достигает большого калибра и замещает ее.

Наряду с ветвями к малоберцовым мышцам *a. fibularis* отдает латеральные лодыжковые и пяточные ветви, *rr. malleolares laterales* и *rr. calcanei*, которые участвуют в образовании артериальных сетей латеральной лодыжки и пяточной области, *rete malleolare laterale* и *rete calcanei*.

При составлении анатомического протокола учитывались данные ряда авторов. (8, 14, 15)

**Изучив подробно данную область манипуляций при лечении болевого синдрома, можно сделать заключение о анатомических особенностях синовиального влагалища ахиллова сухожилия и о возможной области инъекций, проецирующуюся на срединную линию голени по ее задней поверхности, размерами, соответствующую отрезку, начинающемуся проекцией начала сухожилия длинного сгибателя большого пальца стопы и следующего вниз вплоть до проксимального края пяточной кости, что обычно составляет порядка 15–20 см, и шириной от 2,5 до 3,3 см.**



1. *Tendo calcaneus* (*Achillis*)
2. *Nervus tibialis*
3. Синовиальное влагалище ахиллова сухожилия
4. *M. Soleus*
5. *Fascia cruris*
6. *Integumentum commune*

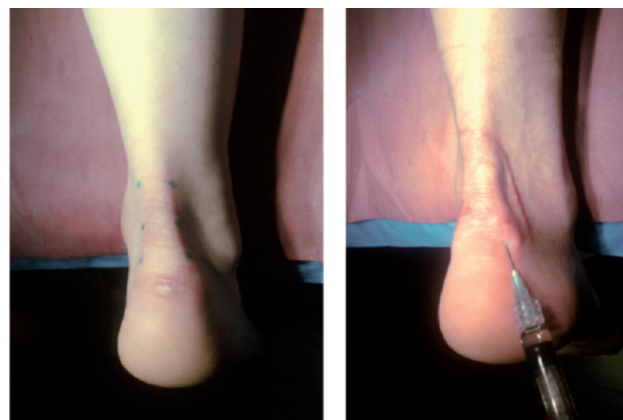
Методика купирования околоуставного и внесуставного болевого синдрома включала в себя 4 инъекции – 1 раз в неделю у 14 человек, при следующих локализациях хронического болевого синдрома у спортсменов:

- ✓ В области синовиальной оболочки ахиллова сухожилия;
- ✓ В области синовиальной оболочки собственной связки надколенника;
- ✓ В области синовиальной оболочки вращательной манжеты плеча;
- ✓ В области синовиальной оболочки латеральной порции четырехглавой мышцы бедра в месте её прикрепления к большому вертелу;
- ✓ Хамстринг-синдром;
- ✓ АРС-синдром.

### Техника манипуляции

Раствор анестетика, (использован новокаин 0,5% в объеме от 4.0 до 10.0 мл<sup>3</sup>) вводится по принципу инфильтрационной анестезии в точки проекции синовиального влагалища сухожилий перечисленных локализаций. При поступательном движении иглы в глубь тканей, одновременно с подачей анестетика при попадании иглы в синовиальное влагалище исчезает сопротивление, и анестетик с легкостью проходит в область локализации болевого синдрома. При этом наблюдается эффект гидропрепаровки – синовиальное влагалище наполняется и раздувается за счет поступления в него анестетика. В области ахиллова сухожилия эти изменения характеризуются появлением характерного валика, располагающегося по ходу иглы и увеличивающегося по мере введения раствора. В этот момент большинство пациентов отмечает небольшое и кратковременное усиление болевого синдрома, особенно в точках его изначальной локализации. По мере распространения анестетика болевой синдром купируется полностью. После чего игла фиксируется рукой и шприц с анестетиком меняется на шприц с гиалуронатом натрия. Введение препарата гиалуроновой кислоты «Гиалган Фидия» также сопровождается эффектом гидропрепаровки. Именно наличие этого эффекта свидетельствует о правильной технике манипуляции. Введение гиалуроната может проводиться через несколько вколов, как показано на рисунке, или через один – два вкола с изменением направления и глубины погружения иглы, но с неизменным эффектом гидропрепаровки. Использование ассистенции ультразвукографии является желательным, но необязательным. Гораздо большее практическое значение для контроля за техникой манипуляции имеет наличие эффекта гидропрепаровки. В день проведения манипуляции, за счет использования анестетика болевой синдром пациентами практически не фиксируется. Однако, на следующие сутки, все пациенты отмечали усиление болевого синдрома в месте проведения манипуляции. Эффект усиления боли в течение первых 24 часов в нашем исследовании являлся частой жалобой и, по видимому, связан с интенсивным катаболизмом препарата в тканях. Учитывая это обстоятельство, а также единственный неудовлетворительный результат всем

пациентам в первые 24 часа рекомендовано ограничение всех видов физического, физиотерапевтического, химического воздействия на область манипуляции. При наличии съемного наружного фиксатора на первые сутки рекомендовано его ношение. В случае отсутствия фиксатора, пораженная область фиксировалась повязкой из когезивных бинтов. Промежуток между инъекциями составлял от 5 до 10 дней.



Оценка эффекта проводилась по шкале (EQ-5D) и индексу WOMAC (оценка боли, скованности и функциональной недостаточности), и учитывала, в том числе степень выраженности болевого синдрома. У 10 испытуемых (83,3%) после третьей инъекции наблюдалось существенное снижение болевого синдрома. Четвертая инъекция фактически закрепляла эффект обезболивания. У 1 пациента динамики боли практически не наблюдалось, ещё у 1 пациентки был получен отрицательный результат – усиление боли, во время проведения курса инъекций был нарушен режим лечения, связанный с проведением курса электростимуляции в месте инъекций. У 11 человек отслежены результаты в 3 и 6 месяцев, одна пациентка с отрицательным результатом выбыла из исследования после 3-ей инъекции. Все опрошенные пациенты отмечали сохранение эффекта купирования болевого синдрома на этот срок наблюдения.

**Таблица 5. Лекарственная терапия и физиотерапия у пациентов группы перед включением в исследование, но не ранее 3 месяцев**

| Предшествующая терапия   | Число | %    |
|--|-------|------|
| Всего пациентов, получавших лечение до начала инъекционной терапии | 8     | 66,6 |
| НПВП терапия   | 5     | 41,6 |
| Кортикостероиды внутрисуставно и параартикулярно                   | 3     | 25   |
| Комплексный ферментативный препарат                                | 1     | 8,3  |
| Гиалуронат натрия внутрисуставно (более года с момента лечения)    | 1     | 8,3  |
| Гомеопатические средства   | 1     | 8,3  |
| Физиотерапия   | 4     | 33,3 |

**Таблица 6. Распределение пациентов в группе по сторонности поражения**

| Сторона                 | Всего                  | %  |
|-------------------------|------------------------|----|
| Одностороннее поражение | 9 (справа -5, слева 4) | 75 |
| Двухстороннее поражение | 3                      | 25 |

**Таблица 7. Динамика показателей оценки эффективности лечения пациентов внесуставных локализаций Гиалганом**

| Параметры                        | V1<br>N=12 | V2<br>N=12  | V3<br>N=12 | V4<br>N=11 |
|----------------------------------|------------|-------------|------------|------------|
| Боль, ВАШ (мм)                   | 78,6±72,8  | 43±66,6     | 22,7±43,2  | 4,9±7,3    |
| Подвижность (мм)                 | 1,2±0,4    | 1,4±0,5     | 1,2±0,4    | 0,9±0,4    |
| Уход за собой (мм)               | 1,2±0,4    | 1,2±0,4     | 1,1±0,3    | 1±0        |
| Повс. деять (мм)                 | 1,6±0,7    | 1,5±0,7     | 1,3±0,5    | 1,3±0,5    |
| Боль/дискомфорт (мм)             | 2±0,4      | 1,7±0,5     | 1,5±0,5    | 1,4±0,5    |
| Тревога/депрессия (мм)           | 1,4±0,5    | 1,4±0,5     | 1,1±0,3    | 1,1±0,4    |
| Суммарный Womac (мм)             | 253±167,2  | 193,7±278,2 | 85,2±121,4 | 19,4±23,9  |
| Скованность, мм                  | 33,5±32,4  | 25,4±45,7   | 19,5±45,7  | 5,6±8,2    |
| Затруднения в повс. деять-ти, мм | 134±123,3  | 121,7±194,1 | 41,3±70,3  | 11±19,4    |

Достоверность показателей  $p < 0,05$  внутри каждой групп по сравнению с началом лечения. Статистический анализ проведен с использованием общепринятых статистических методик

Проводилась оценка эффекта от проводимой терапии врачом (значительное улучшение, улучшение, отсутствие эффекта, ухудшение). Так же проводилась оценка эффекта от проводимой терапии пациентом (значительное улучшение, улучшение, отсутствие эффекта, ухудшение).

Анализ этих параметров проводился до начала лечения (Визит 1) и на каждом визите терапии (Визит 2,3,4,5). Нежелательные явления, оценка эффективности от проводимой терапии и активности заболевания регистрировались на каждом визите.

## Результаты и обсуждение

Анализ результатов показал наличие достоверного обезболивающего эффекта уже на первых процедурах введения препарата, однако четкий эффект все-таки связан с 4 инъекцией. Достоверное улучшение функционального состояния суставов и снижение суммарного индекса WOMAC в 13 раз отмечалось уже через 3 недели терапии (Визит 3) и сохранялось на протяжении 6 месяцев. Также в 1,3 раза увеличился индекс ВАШ, свидетельствующий об оценке состояния пациента в целом.

Оценки эффективности лечения, проводимые пациентом и врачом, практически не отличались друг от друга. Улучшение состояния в конце периода наблюдения через 6 месяцев отмечалось у 75% (9 пациентов), а слабый эффект, или его отсутствие – у 25% (3 пациента).

**Таблица 8. Оценка лечения препаратами низкомолекулярной гиалуроновой кислоты в целом**

| Переносимость Гиалгана |            | Эффективность Гиалгана (врач) |            | Эффективность Гиалгана (пациент) |           |
|------------------------|------------|-------------------------------|------------|----------------------------------|-----------|
| хорошая                | 10 (83,3%) | улучшение                     | 11 (91,7%) | улучш.                           | 9 (75%)   |
| удовл.                 | 1 (8,3%)   | без эффекта                   | 0          | без эфф.                         | 2 (16,7%) |
| плохая                 | 1 (8,3%)   | ухудшение                     | 1 (8,3%)   | ухудш.                           | 1 (8,3%)  |

**Таблица 9. Наличие неблагоприятных реакций от введения препарата**

| Неблагоприятные реакции |            |
|-------------------------|------------|
| нет                     | 11 (91,7%) |
| есть                    | 1 (8,3%)   |

## Заключение

В результате проведенного исследования на примере синовиального влагалища ахиллова сухожилия дано анатомическое обоснование техники использования низкомолекулярных препаратов связанной гиалуроновой кислоты для купирования болевого синдрома внесуставных локализациях у лиц молодого возраста, занимающихся профессиональным спортом. Разработана и описана методология применения низкомолекулярных препаратов связанной гиалуроновой кислоты (Гиалган Фидия) во внесуставных локализациях.

Проведена оценка клинической эффективности результатов лечения, выразившаяся в купировании болевого синдрома во внесуставных локализациях у подавляющей части пациентов (75%) с улучшением показателей WOMAC в 13 раз, ВАШ в 1,3 раза.

Проведена оценка качества жизни больных при применении низкомолекулярных препаратов связанной гиалуроновой кислоты во внесуставных локализациях, выразившаяся в достоверном её улучшении в исследуемой группе пациентов.

Список литературы находится в редакции